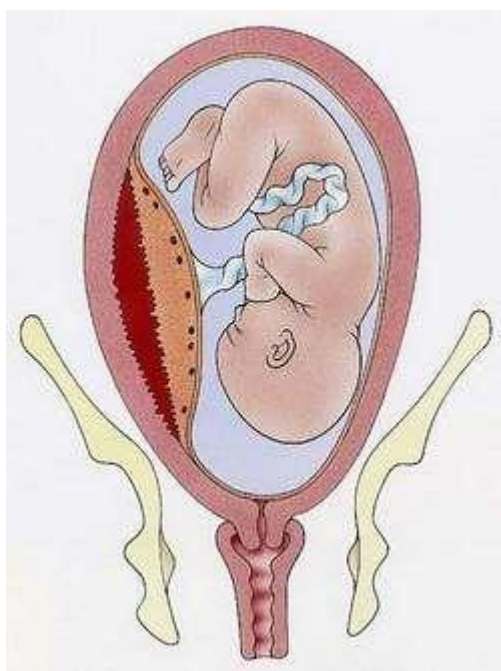


第六节 胎盘早剥

妊娠 20 周以后或分娩期，正常位置的胎盘在胎儿娩出前，部分或全部从子宫壁剥离称为胎盘早剥（placental abruption）。胎盘早剥是妊娠晚期的严重并发症，往往起病急、进展快，若处理不及时可危及母儿生命。胎盘早剥的发病率，据报道国外为 1% ~2%，国内为 0.46% ~2.1%。



【病因】

病因及发病机制目前尚不十分清楚，可能与以下因素有关。

1. 孕妇血管病变 妊娠期高血压疾病、慢性高血压、慢性肾炎患者常并发胎盘早剥。其原因是底蜕膜螺旋小动脉痉挛或硬化，引起远端毛细血管缺血坏死甚至破裂出血，血液流至底蜕膜层与胎盘之间形成胎盘后血肿，导致胎盘与子宫壁剥离。

2. 机械性因素 外伤尤其是腹部直接受到撞击或挤压；脐带过短（ $<300\text{cm}$ ）或因脐带绕颈、绕体等相对过短时，分娩过程中胎儿下降牵拉脐带造成胎盘剥离；行羊膜腔穿刺时刺破前壁胎盘附着处，血管破裂出血而造成胎盘剥离。

3. 宫腔内压力骤然下降 羊水过多破膜时，大量羊水快速流出；双胎妊娠的第一胎儿娩出过快，均使宫腔内压力骤然下降，子宫骤然缩小，导致胎盘与子宫壁错位而剥离。

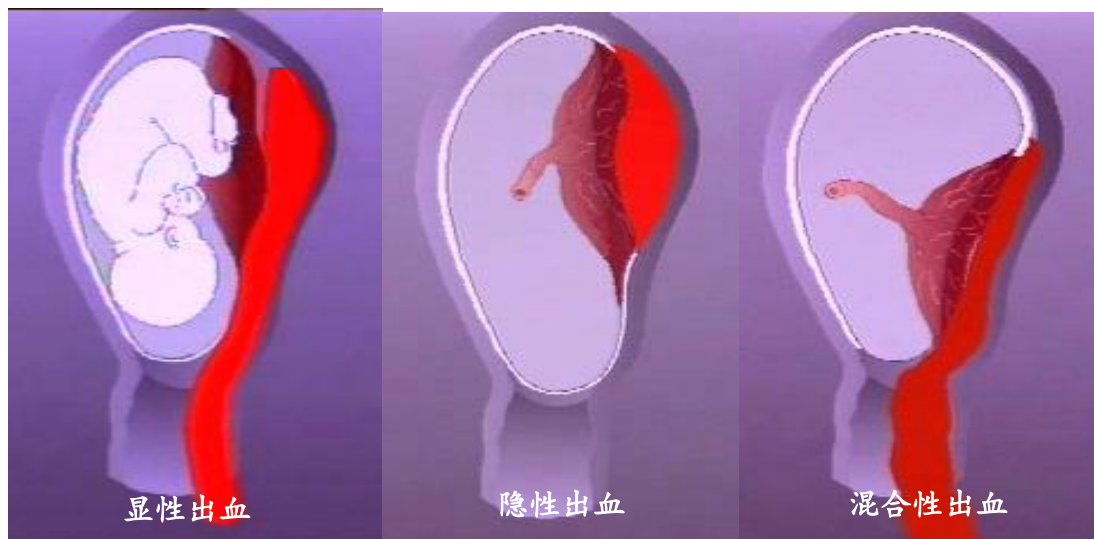
4. 子宫静脉压突然升高 妊娠晚期或临产后，孕妇如长时间仰卧位，巨大的

子宫压迫下腔静脉,使回心血量减少,血压下降,而子宫静脉淤血,静脉压升高,导致蜕膜静脉床淤血或破裂,形成胎盘后血肿,部分或全部胎盘从宫壁剥离。

5. 其他 某些高危因素如高龄孕妇,孕妇吸烟、吸毒,孕妇有血栓形成倾向、子宫肌瘤(尤其是胎盘附着处有肌瘤)等均与胎盘早剥的发生有关。有胎盘早剥史的孕妇再次发生胎盘早剥的可能性增加。

【病理与类型】

胎盘早剥的主要病理变化是底蜕膜出血形成胎盘后血肿,使胎盘自附着处剥离。若剥离面积小,出血量少,出血很快停止,临床可无明显症状,仅在产后检查胎盘时发现胎盘母体面有凝血块和压迹;若剥离面积大,继续出血形成胎盘后血肿,使胎盘剥离面不断扩大,则依据出血情况可分为以下3种类型。



1. 显性剥离 当胎盘后血肿使胎盘剥离面不断扩大,血液冲开胎盘边缘及胎膜,沿胎膜与宫壁间经宫颈向外流出,称显性剥离或外出血。

2. 隐性剥离 当胎盘后血肿使胎盘剥离面不断扩大,但胎盘边缘仍附着于子宫壁上,或胎膜与子宫壁未剥离,血液不能外流而积聚在胎盘与子宫壁之间,称隐性剥离或内出血。

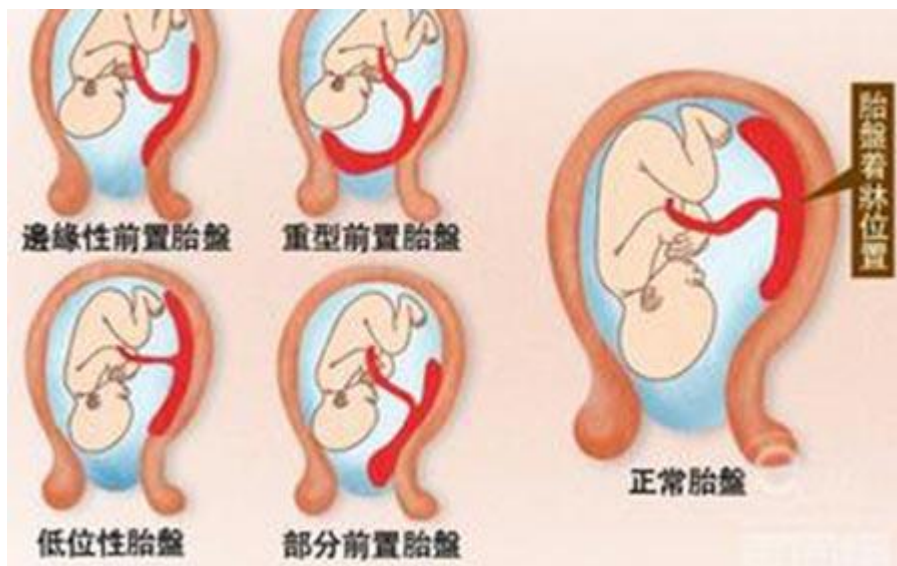3. 混合性出血 当内出血逐渐增多,胎盘后血肿越积越大,血液也可冲开胎盘边缘与胎膜,向宫颈口外流出,形成混合性出血。

内出血严重时,随着胎盘后血肿的压力增大,使血液向子宫肌层内浸润,引起肌纤维分离、断裂甚至变性;当血液渗透至子宫浆膜层时,子宫表面呈现紫蓝色瘀斑,尤其在胎盘附着处明显,称为子宫胎盘卒中(uteroplacental apoplexy),

又称为库弗莱尔子宫（Couvelaire uterus）。

胎盘早剥时，羊水可经剥离面进入开放的血管，引起羊水栓塞。严重的胎盘早剥还可能发生凝血功能障碍，主要是由于从剥离处的胎盘绒毛和蜕膜中释放大量的组织凝血活酶，进入母体血液循环内，激活凝血系统而发生弥散性血管内凝血（DIC）。子宫胎盘卒中影响子宫收缩，可导致产后出血，尤其是合并 DIC 时，更容易出现难以纠正的产后出血和急性肾衰竭。

【临床表现】



（一）轻型

多见于分娩期，胎盘剥离面不超过胎盘面积的 $1/3$ ，以外出血为主。主要症状为阴道流血，色暗红，患者腹痛轻微或无腹痛。腹部检查：子宫软，子宫大小与妊娠周数相符，胎位清楚，胎心率多正常，若出血量多胎心可有改变。腹部压痛不明显。产后检查见胎盘母体面有凝血块及压迹。

（二）重型

多见于妊娠期，胎盘剥离面超过胎盘面积的 $1/3$ ，以内出血和混合性出血为主。主要症状为突然发生持续性腹痛，阴道流血量少或无阴道流血，贫血程度与外出血量不相符。腹部检查：子宫硬如板状，有压痛，以胎盘附着处最明显；子宫大于妊娠周数，宫底高度随胎盘后血肿增大而升高。子宫多处于高张状态，于宫缩间歇期也不能放松，因此胎位触不清楚。若剥离面超过胎盘面积的 $1/2$ ，胎儿可因缺氧死亡，故胎心音消失。

（三）并发症

1. 凝血功能障碍 表现为皮下、黏膜或注射部位出血，子宫出血不凝，甚至发生尿血、咯血及呕血。

2. 产后出血 胎盘早剥发生子宫胎盘卒中时可影响子宫肌层收缩致产后出血，若并发 DIC 则产后出血的可能性更大,且难以纠正。

3. 急性肾衰竭 大量出血使肾灌注量受损，导致肾皮质或肾小管缺血坏死，表现为少尿或无尿。

4. 羊水栓塞 胎盘早剥时羊水经剥离面开放的子宫血管进入母体血液循环而致羊水栓塞。

【护理评估】

1. 健康史 询问有无妊娠期高血压疾病或高血压病史、胎盘早剥史、慢性肾炎史、仰卧位低血压综合征及外伤史。

2. 身体状况

(1) 症状:孕妇在妊娠晚期或临产时突然发生腹部剧痛，应询问腹痛的程度、性质，有无阴道流血及流血的量；评估贫血程度与阴道流血量是否成正比，是否出现皮下、黏膜或注射部位出血，子宫出血不凝。

(2) 体征:评估患者的一般情况，是否有面色苍白、脉搏细速、血压下降等休克体征；腹部检查了解子宫软硬度，有无压痛；子宫大小与妊娠周数是否相符；胎位是否清楚,听诊注意胎心有无异常。

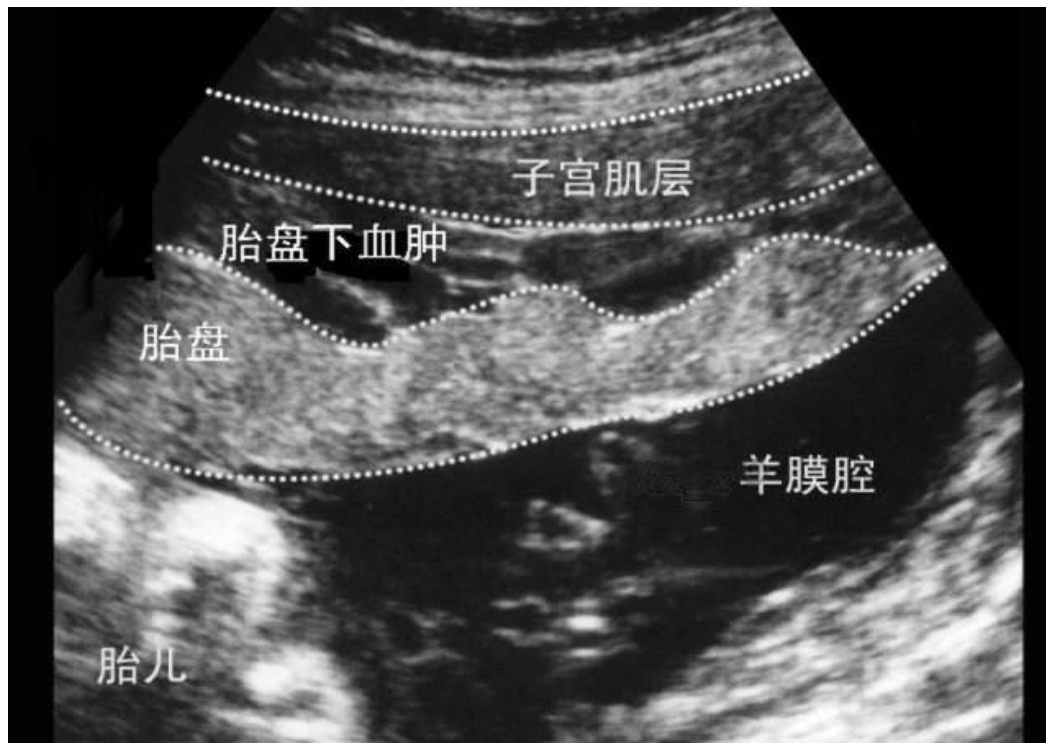
3. 心理-社会支持状况 孕妇及家属可因突然阴道大出血或孕妇持续性腹痛而感到高度紧张和恐惧，既担心孕妇及胎儿的安危,又因为无思想准备显得紧张、惊慌失措，希望获得医护人员的帮助。

4. 辅助检查

(1) B 超:典型声像图显示子宫壁与胎盘间有液性暗区，提示胎盘后有血肿，同时可观察胎儿宫内状况（有无胎动、胎心搏动），并根据胎盘位置排除前置胎盘。

(2) 实验室检查:主要了解患者贫血程度及凝血功能。重型患者应检测肾功能及二氧化碳结合力，并做 DIC 筛选试验（血小板计数、凝血酶原时间、血纤维蛋白原测定等）。

5. 治疗原则及主要措施



(1) 纠正休克:应迅速补充血容量, 尽快改善血液循环,最好输入新鲜血液。休克抢救成功与否, 取决于补液量和补液速度。

(2) 及时终止妊娠:胎盘早剥一旦确诊, 应及时终止妊娠。终止妊娠的方式根据孕妇病情轻重、胎儿宫内状况、产程进展及胎产次等情况而定。

1) 阴道分娩:患者以外出血为主, 经产妇, 一般情况较好, 宫口已开大, 估计短时间内能结束分娩者可考虑经阴道分娩。分娩过程中, 密切观察血压、脉搏、宫底高度、宫缩与阴道出血情况, 严密监测胎心, 一旦病情加重或出现胎儿窘迫征象, 应行剖宫产结束分娩。

2) 剖宫产:重型胎盘早剥, 特别是初产妇, 不能在短时间内结束分娩者; 轻型胎盘早剥, 出现胎儿窘迫征象, 需抢救胎儿者; 重型胎盘早剥, 胎儿已死亡, 但产妇病情恶化, 不能立即娩出胎儿者, 均应及时行剖宫产术。

(3) 防治并发症

1) 凝血功能障碍: 在迅速终止妊娠、阻断促凝物继续进入母血液循环的基础上, 补充凝血因子及应用抗纤溶药物, 纠正凝血功能障碍。

2) 产后出血:胎儿娩出后立即给予宫缩剂, 如缩宫素、麦角新碱等; 同时人工剥离胎盘, 持续按摩子宫, 以防止产后出血。若仍不能控制子宫出血, 或血液不凝固, 应快速输入新鲜血液, 同时行子宫次全切除术。

3) 急性肾衰竭: 及时补充血容量, 输液、输血; 若血容量补足后仍无尿或少尿

可给予利尿剂。

【常用护理诊断/问题】

1. 恐惧 与胎盘早剥起病急、进展快，危及母儿生命有关。
2. 预感性悲哀 与死产、切除子宫有关。
3. 潜在并发症 失血性休克、弥散性血管内凝血、急性肾衰竭。

【护理目标】

1. 孕妇恐惧感减轻，能配合治疗与护理，接受现实。
2. 孕妇休克症状得到控制，未出现凝血功能障碍、急性肾衰竭等并发症。

【护理措施】

1. 纠正休克，改善患者一般情况 迅速建立静脉通路,快速补充血容量，有条件及时输入新鲜血，既能补充血容量，又可补充凝血因子。

2. 严密观察病情变化，及时发现并发症 严密监测孕妇的生命体征;观察阴道出血情况;检查宫底高度是否与妊娠周数相符、子宫有无压痛，有无宫缩;监测胎儿宫内状态，必要时行胎儿电子监护。

3. 终止妊娠准备 一旦确诊，应及时终止妊娠。根据医师决定的分娩方式，护士做好相应的准备与配合，病情危急需行剖宫产者，做好术前准备及抢救新生儿的准备。

4. 预防产后出血 产前配血备用，胎儿娩出后及时给予宫缩剂，并配合按摩子宫，必要时遵医嘱做切除子宫的术前准备。未发生出血者，仍应加强生命体征观察,预防晚期产后出血发生。

5. 产褥期护理 在产褥期应注意加强营养，纠正贫血。保持会阴清洁，防止感染。根据产妇身体情况给予母乳喂养指导。死产者及时采取退乳措施。

6. 健康指导 对孕妇进行宣教，嘱其定期产前检查，预防和及时治疗妊娠期高血压疾病、高血压、慢性肾病等；妊娠晚期避免长时间仰卧位及腹部受外伤;处理羊水过多和双胞胎时，避免宫腔压力下降过快；告诫孕妇不要吸烟、吸毒。

【护理评价】

1. 孕妇恐惧感有无减轻，是否能配合治疗与护理。
2. 孕妇休克症状是否得到控制，是否未发生并发症。