第一章

女性生殖系统解剖

第二节　　骨盆底

妇产科教研室　任延艳

重　　点

骨盆底的组成
会阴

难　　点

骨盆底的组成

骨盆底

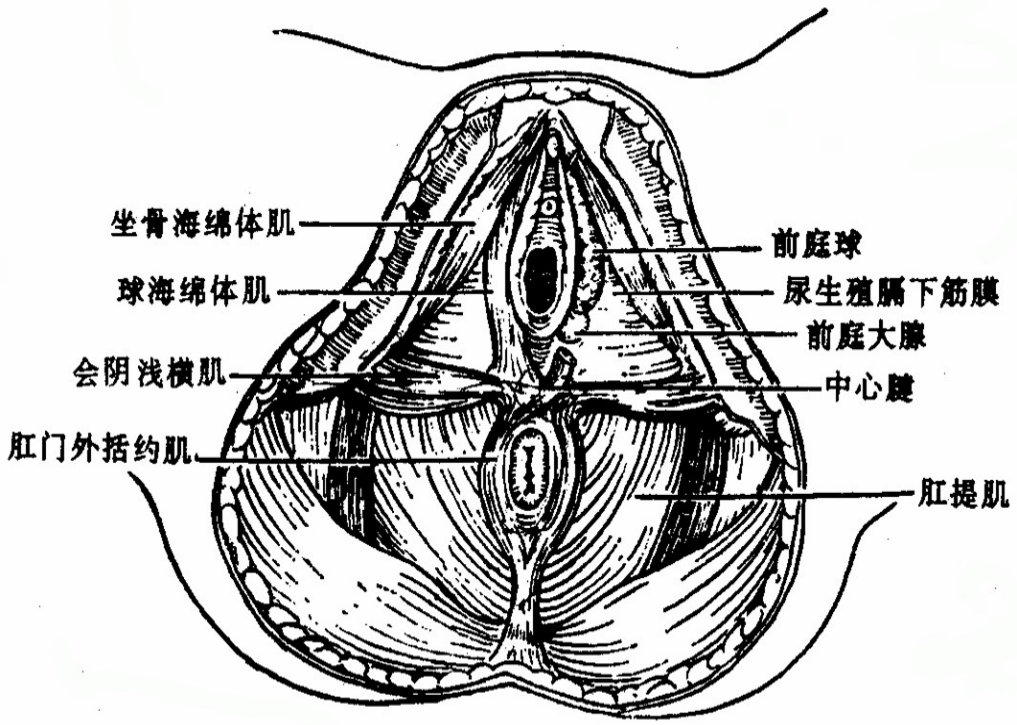

骨盆底浅层肌

- 由会阴浅筋膜及其深面的 3 对肌肉（球海绵体肌、坐骨海绵体肌、会阴浅横肌）和肛门外括约肌组成。
- 肌腱汇合于阴道外口与肛门之间形成会阴中心腱。

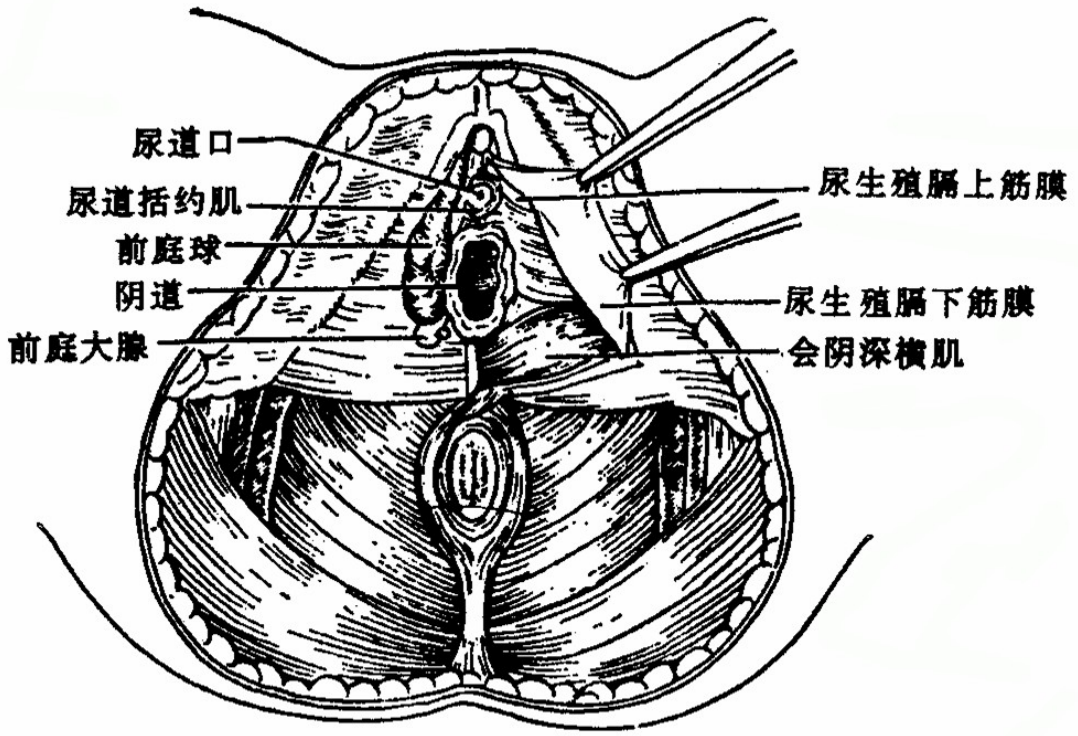

泌尿生殖膈上下两层筋膜及其中的肌肉

- 位于骨盆出前三角，由上下两层坚韧的筋膜及**尿道括约肌**、**会阴深横肌**组成。

盆隔

- 由肛提肌及其筋膜组成。
- 强有力承盆腔内脏器。

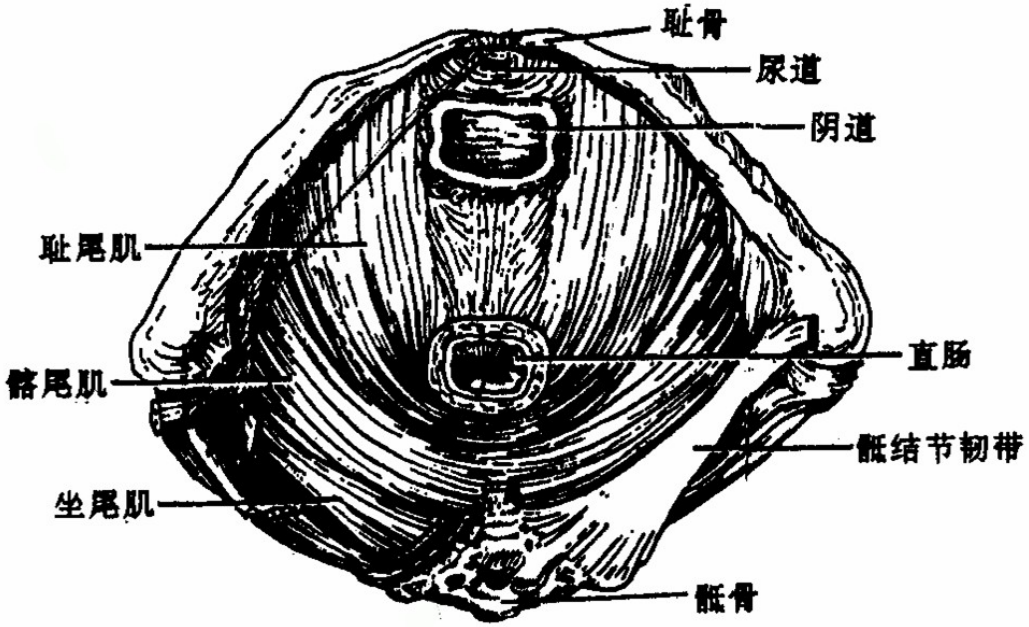

骨盆底深层肌

Perineum

- 指阴道口与肛门之间的软组织，又称会阴体。由外向内逐渐变窄呈楔形，厚约 3cm ~ 4cm ，包括皮肤、筋膜、部分肛提肌及中心腱，**分娩时由于伸展性很大，注意保护，以免发生撕裂伤。**

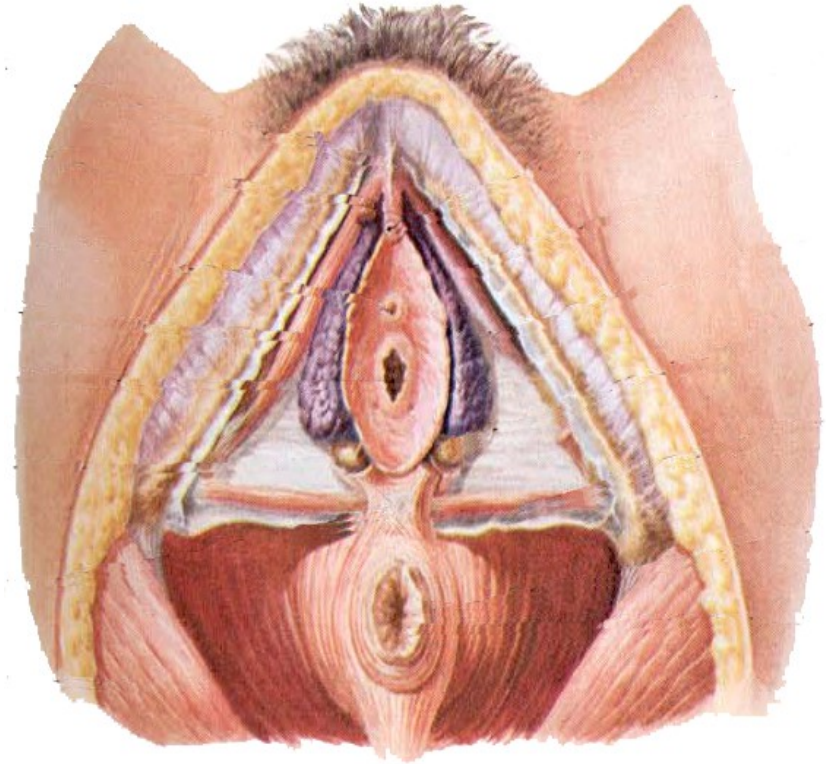

Thank You!

妇产科教研室

2017-05-04